

Prüfung der gastrointestinalen Funktion

Die meisten Patienten, die sich zur Abklärung von gastrointestinalen Beschwerden vorstellen, haben keine strukturellen Läsionen. Der nächste Schritt in der Abklärung der Beschwerden dieser Patienten schliesst die Prüfung der Funktion des Gastrointestinaltraktes ein.

OESOPHAGEALE MANOMETRIE UND 24-h-IMPEDANZ-PH-METRIE

Eine inadäquate Funktion der Speiseröhre kann zu Symptomen wie Dysphagie (Schluckschwierigkeit), Brustschmerzen, Sodbrennen oder Regurgitation (Rücklauf – unverdauter – Nahrungsmitteln in den Mund) führen. Entsprechend wird bei den Patienten mit diesen Symptomen und normaler Endoskopie die Motilität (Beweglichkeit) der Speiseröhre untersucht und die Häufigkeit von gastro-oesophagealen Refluxepisoden überwacht. Die Untersuchung der Speiseröhrenbeweglichkeit (oesophageale Motilität) schliesst spezielle Druckmessungen in der Speiseröhre (Abb. 1) bzw. Überwachung (Monitoring) der Säure in der Speiseröhre ein (Abb. 2).

Die Funktionsabklärungen der Speiseröhre und des gastro-oesophagealen Überganges bieten häufig Erklärungen für das Auftreten von Beschwerden in Abwesenheit von sichtbaren Läsionen und stellen Indikationen für medikamentöse, endoskopische oder sogar chirurgische Interventionen.



Von links nach rechts: Prof. Radu Tutuian, leitender Arzt; Gabriela Fuhrer, MPA; Dr. med. Elisabeth Pexa-Titti, Stv. Oberärztin; Dr. med. Marion Hädrich, Stv. Oberärztin; prakt. med. Marcus Herzig, Assistenzarzt.

ATEMTESTS BEI VERDACHT AUF LAKTOSEINTOLERANZ ODER BAKTERIELLER ÜBERWUCHERUNG

Die Funktionsdiagnostik schliesst auch Atemtests ein, welche bei Verdacht auf Milchzuckerunverträglichkeit (Laktoseintoleranz), Fruchtzuckerunverträglichkeit (Fruktoseintoleranz) oder bakterieller Überwucherung des Dünndarmes

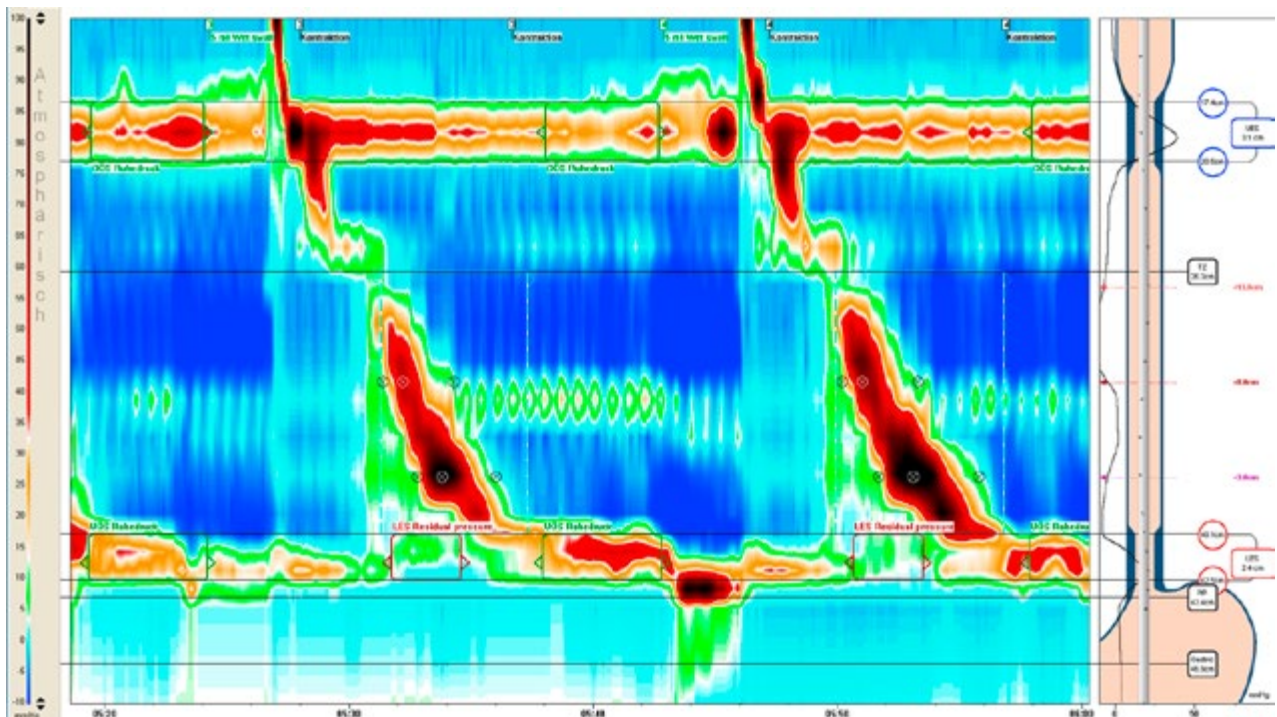


Abb. 1: Topographische Darstellung von zwei normalen Schlucksequenzen in einer hochauflösenden Manometrie-Aufzeichnung. Die Farben (Skala rechts) entsprechen verschiedenen Druckniveaus im oberen/unteren Oesophagussphinkter, tubulären Oesophagus und proximalen Magen. Die Aufzeichnung zeigt die Relaxation des oberen Oesophagussphinkters, eine normale oesophageale Peristaltik und eine Relaxation des unteren Oesophagussphinkters.

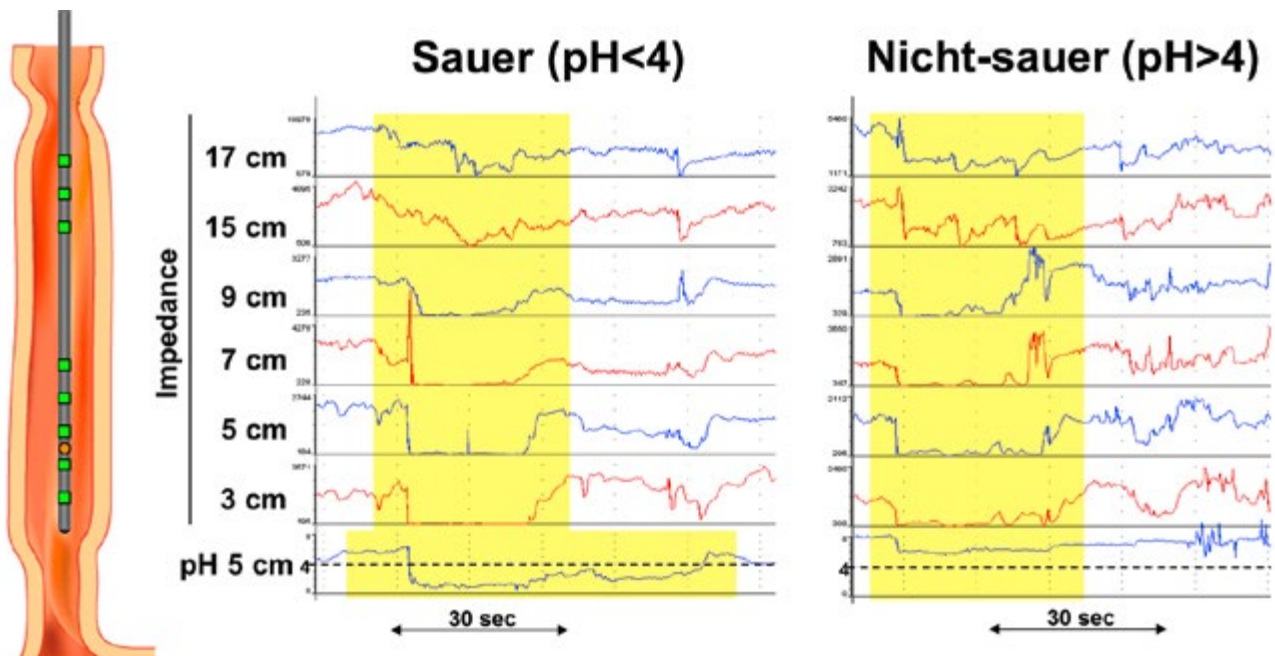


Abb. 2: Aufzeichnung von gastro-oesophagealen Refluxepisodes während einer kombinierten Impedanz-pH-Metrie-Überwachung (Monitoring) der Speiseröhre. Elektrische Messungen in der Speiseröhre dokumentieren den Rückfluss von Flüssigkeit aus dem Magen in den Oesophagus. Das Beispiel links (saure Refluxepisodes) ist von einem Abfall der Säurekonzentration in der Speiseröhre begleitet, das Beispiel rechts (nicht-saurer Reflux) zeigt den Rücklauf eines gepufferten Mageninhaltes in die Speiseröhre.

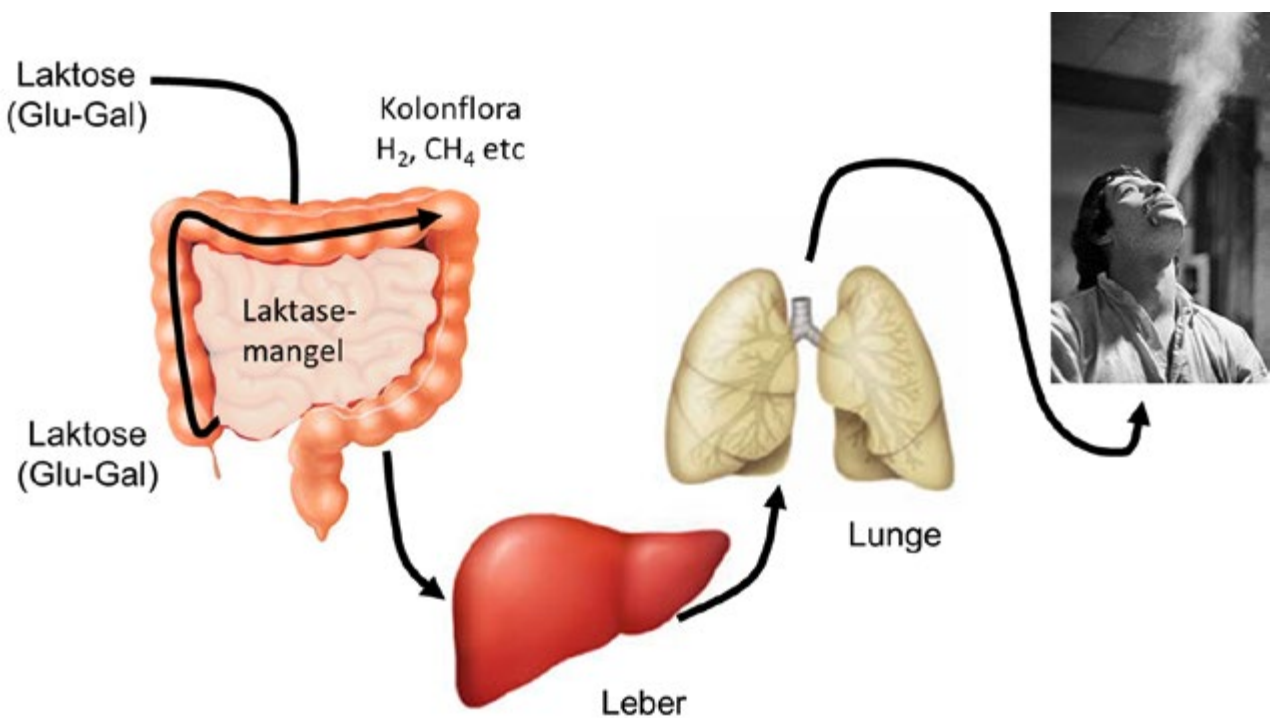


Abb. 3: Prinzip der Atemtestprüfung für Milchzuckerunverträglichkeit. Patienten mit Laktoseintoleranz fehlt das Enzym, welches Milchzucker (Glucose-Galactose) im Dünndarm spaltet. Entsprechend gelangt Milchzucker unverdaut im Dickdarm, wo es von der Darmflora unter anderem zu Wasserstoff abgebaut wird. Wasserstoff gelangt über die Blutbahn in die Lunge, wo es ausgeatmet wird. Eine Erhöhung der H₂-Konzentration der ausgeatmeten Luft nach Einnahme von Milchzucker ist diagnostisch für eine Laktoseintoleranz.

eingesetzt werden (Abb. 3). Viele Patienten mit positiven Atemtests (Abb. 4) profitieren von gezielter Ernährungsberatung (z.B. laktosearme/-freie Diät), selektiver Darmdekontamination oder medikamentöser Substitution von Enzymen, welche die Spaltung von Milchzucker ermöglichen (und somit die Milchzuckerunverträglichkeit verbessern).

ANOREKTALE MANOMETRIE

Am anderen Ende des gastrointestinalen Traktes werden Probleme wie unkontrollierter Stuhlabgang (Stuhlinkontinenz) oder Stuhlentleerungsschwierigkeiten (obstruktive Defäkation) abgeklärt. Druckmessungen im Analkanal liefern Informationen über muskuläre Insuffizienzen, unkoordinierte Kontraktionen/Relaxationen des Beckens oder Perzeptionsstörungen im Enddarm. Erkannte Funktionsstörungen können mit Beckenbodenrehabilitation (gezielte Physiotherapie des Beckenbodens), Medikamenten und Lebensstylanpassungen als auch mit neurogenen Stimulationen oder Operationen verbessert werden.

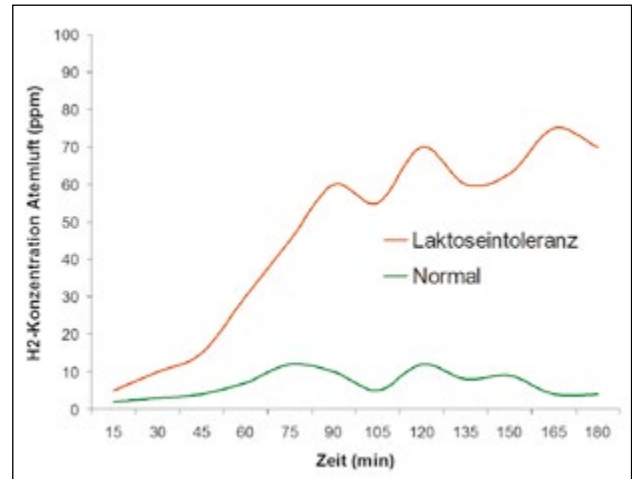


Abb. 4: Verlauf der Wasserstoffkonzentration der ausgeatmeten Luft nach der Einnahme von 50 g Laktose (entspricht dem Inhalt von 1 l Milch) bei einer Person mit normaler Laktaseaktivität (grün) und einer Person mit Laktasemangel (Milchzuckerunverträglichkeit, rot).

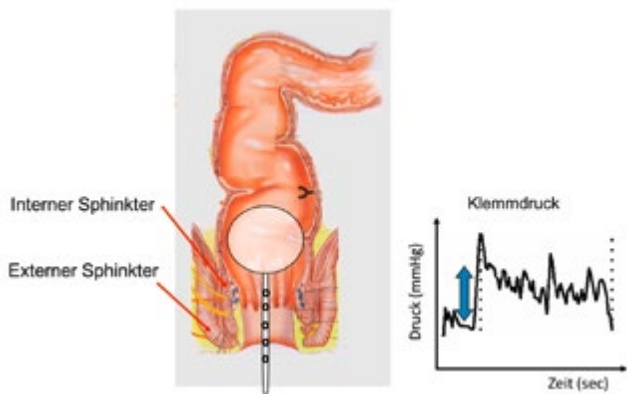


Abb. 5: Messung des willkürlichen Klemmdruckes während der anorektalen Manometrie. Ein 4-mm-Druckkatheter wird in den Enddarm eingeführt und mittels eines kleinen Ballons als Stuhl im Rektum simuliert. Der Patient wird gebeten, den Schliessmuskel gezielt zusammenzuziehen.

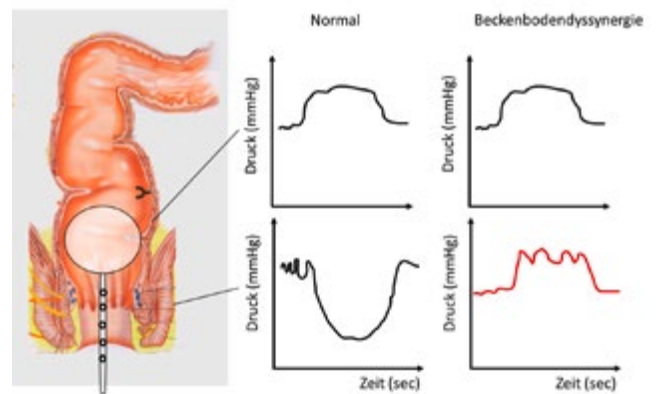


Abb. 6: Normale Relaxation und paradoxe Beckenbodenkontraktion («Anismus») während Defäkationsmanöver. Eine normale Stuhlentleerung (Defäkation) schliesst ein Druckanstieg im Enddarm parallel zu einer Entspannung (Relaxation) des Schliessmuskels (Analsphinkter) ein. Manche Patienten mit Stuhlentleerungsschwierigkeiten weisen eine Dyskoordination auf und klemmen den Schliessmuskel zur gleichen Zeit mit der Bauchpresse (Druckanstieg im Enddarm).